

## Fit für die Zukunft! Spektrum Ophthalmochirurgie – erstklassige augenärztliche Fortbildung in Hamburg



Christian Jayet  
(Geschäftsführer  
Alcon)

→ Welche aktuellen Trends gibt es in der Augenheilkunde und wohin wird sie sich entwickeln? Welche bahnbrechenden Innovationen sind bereits verfügbar oder künftig zu erwarten? In diesem Jahr stand das 12. Spektrum Ophthalmochirurgie ganz im Zeichen der Zukunft. „Innovationen sind natürlich ein Thema, das uns bei Alcon ganz besonders interessiert. Seit 70 Jahren haben wir viele wegweisende Entwicklungen maßgeblich vorangetrieben und das wird auch in Zukunft so bleiben“, so lautete Christian Jayet, Geschäftsführer von Alcon Deutschland, das diesjährige Meeting unter der professionellen Moderation von Dr. Omid Kermani (Köln) und PD Dr. Daniel Kook (München) ein. Wie gewohnt überzeugte das Meeting durch exzellente Vorträge, große Diskussionsbereitschaft der Teilnehmer und hohen Praxisbezug. Abgerundet wurde es wieder durch mehrere interaktive Workshops und eine Session, in der besondere Fälle vorgestellt und diskutiert wurden.

### Wohin geht die Reise in der Ophthalmochirurgie?

Große gesellschaftliche Trends werden zukünftig auch die Ophthalmochirurgie beeinflussen, ist sich Prof. Dr. Michael Mrochen (Zürich) sicher. So sind jüngere Generationen bereits daran gewöhnt, jederzeit auf Informationen mobil zugreifen zu können, Gesundheitsparameter selbst zu erfassen und Entscheidungen vor allem nach ihrem Wohlbefinden auszurichten.



Prof. Dr.  
Michael Mrochen  
(Zürich)

„Wir müssen uns darauf einstellen, dass Lebensstil und Lebensqualität einen ganz erheblichen Einfluss auf medizinische Entscheidungen der Patienten haben werden. Da Lebenssituationen einzigartig und zudem variabel sind, werden zukünftig außerdem individualisierte und reversible Lösungen sicherlich stärker nachgefragt werden“, so M. Mrochen. Zudem könnten zukünftig mobile Diagnosegeräte dazu beitragen, dass Patienten präoperativ wichtige Da-

ten wie Refraktion oder Visus zuhause selbst erfassen und auch postoperativ den Behandlungserfolg monitoren können. Derzeit wird u.a. eine Brille getestet, die über einen Sensor Daten zu häufig genutzten Sehbereichen erfasst. Dies kann bei der individuellen Auswahl der am besten geeigneten Intraokularlinse sehr hilfreich sein. Einen Einblick in die kurz- und langfristige Produktpipeline von Alcon gab der aus Fort Worth, Texas angereiste Dr. Ahmet Tezel, Head of R&D Surgical. Er stellte dem ausgewählten Auditorium einige wesentliche Entwicklungen vor, die in den nächsten Jahren zu erwarten sind. „Klar ist, dass Alcon auch in Zukunft in den entscheidenden Bereichen der Augenheilkunde weiterhin ‚Best-in class-Lösungen‘ anbieten wird. Wichtig ist uns dabei, Anregungen von Anwendern ernst zu nehmen und umzusetzen“, hob A. Tezel hervor. Während langfristig aus der zukunfts-trächtigen Kooperation von Alcon und Google einige visionäre Entwicklungen zu erwarten sind, ist aktuell gerade das „neueste Baby“ der Forschungs- und Entwicklungsabteilung auf den Markt gekommen: Clareon® AutoNoMe™, ein völlig neuartiges Implantationssystem vorgeladen mit der innovativen Clareon IOL aus einem neuen, patentierten hydrophoben Acrylmaterial.

### Revolutionäre Implantation & hohe optische Klarheit mit Clareon AutoMe



Prof. Dr.  
Mike Holzer  
(Weinheim)

Das innovative Implantationssystem verfügt über einen einzigartigen, CO<sub>2</sub>-gesteuerten Vorschubmechanismus und ermöglicht so erstmals eine automatisierte IOL-Implantation mit hoher Kontrolle [1, 2]. „Ich war positiv überrascht von der gleichmäßigen und schnellen Implantationsgeschwindigkeit des neuen Systems“, hob Prof. Dr. Mike Holzer (Weinheim) hervor und präsentierte seine ersten Erfahrungen: „Der Injektor liegt wie ein Stift in der Hand, ist recht leicht und lässt sich intuitiv bedienen. Auch unser OP-Personal ist begeistert, weil sich der Injektor durch die blau gefärbte, trichterförmige Öffnung sehr komfortabel mit Viskoelastikum befüllen lässt.“ Nachdem das Viskoelastikum durch die gut erkennbare, blaue Ein-

füllöffnung eingegeben und die blaue Sperre entfernt ist, wird das System durch vollständiges Herabdrücken des Geschwindigkeitsreglers aktiviert [1]. Insbesondere die Zuverlässigkeit dieses reaktionsschnellen Geschwindigkeitsreglers hat M. Holzer überzeugt: „Damit kann der IOL-Vorschub und die Implantationsgeschwindigkeit tatsächlich jederzeit einfach durch den Druck des Zeigefingers variiert und exakt kontrolliert werden. Sogar ein abruptes Stoppen ist möglich [2].“



PD Dr.  
Ramin Khoramnia  
(Heidelberg)

Und auch die im AutoMe vorgeladene neue Clareon IOL überzeugt mit einer durchgehend posterioren Kante sowie einer proprietären Kantenkrümmung und zeichnet sich durch geringes Kantenblendlicht und eine niedrige Nachstarrate aus“, wie PD Dr. Ramin Khoramnia (Heidelberg) hervorhob [1, 2]. Von dem neuen hydrophoben Material lassen sich Viskoelastika bzw. Silikonöl ebenso schnell entfernen wie von dem bewährten AcrySof® Material [2]. Darüber hinaus ergab sich für Glistenings gemäß der anerkannten Miyata-Klassifizierung für die Clareon IOL ein Grad 0 [2]. Zudem besticht das neue hydrophobe Acrylmaterial durch seine erstklassige optische Klarheit, wie R. Khoramnia anhand einiger in-vitro-Untersuchungen belegte [1–4].

### Kalzifizierungen bei hydrophilen IOL

„Hinsichtlich hydrophiler IOL hat der Präsident der DGII gerade in einer Pressemitteilung auf das Kalzifizierungs-

risiko hingewiesen [5]“, führte R. Khoramnia weiter aus und präsentierte dazu eigene Daten explantierter, kalzifizierter hydrophiler IOL. Unterschieden werden dabei „primäre Kalzifizierungen“, die hersteller- bzw. materialbedingt sind und teilweise ganze Chargen betreffen [5, 6]. „Sekundäre Kalzifizierungen“ hingegen können unabhängig vom Hersteller in allen hydrophilen IOL auftreten, zu denen auch hydrophile IOL mit hydrophober Oberfläche zählen [5, 7–10]. Zwar sind die Ursachen noch nicht vollständig geklärt, wesentliche Risikofaktoren stellen aber die Gas-/Luft-Injektionen im Rahmen der posterioren lamellären Keratoplastik und der Pars-plana-Vitrektomie dar [9, 10]. „Dementsprechend sollte man bei Patienten wie z. B. Diabetikern, bei denen häufiger mit Eingriffen zu rechnen ist, die mit einem erhöhten Kalzifizierungsrisiko einhergehen, auf hydrophile IOL möglichst verzichten“, hielt R. Khoramnia auf Nachfrage fest.

### Presbyopiekorrektur – was leisten aktuelle Optionen?



Prof. Dr.  
Thomas Kohnen  
(Frankfurt)

Effiziente Lösungen zur Presbyopiekorrektur sind gefragt, schließlich wünschen sich immer mehr Menschen ein Leben möglichst unabhängig von der Brille. Während derzeit verfügbare, akkommodierende IOL noch nicht ausreichend zuverlässig funktionieren [11], verhelfen Multifokallinsen Patienten zuverlässig zu mehr Brillenfreiheit [12]. Für die panfokale AcrySof IQ PanOptix®, die auf der bewährten hydrophoben AcrySof Plattform basiert, belegte Prof.

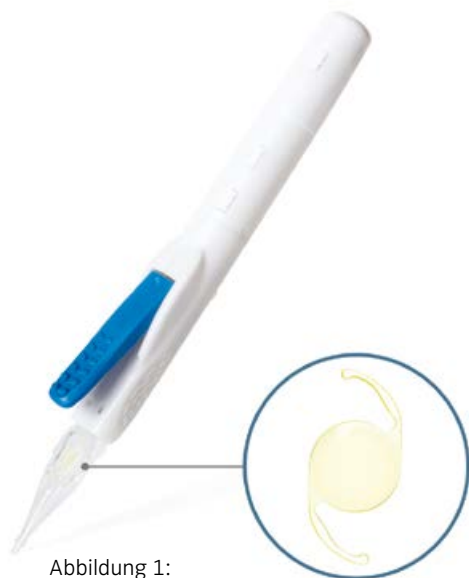


Abbildung 1:  
Clareon AutoMe

Dr. Thomas Kohnen (Frankfurt) anhand eigener prospektiver Daten eine hohe Leistungsfähigkeit: So erreichten beidseitig versorgte PanOptix-Patienten (n=54 Augen) von nah bis fern eine Sehschärfe von 0,8 oder besser und waren alle bis auf einen Patienten vollständig brillenfrei. Halos wurden meist nicht als störend empfunden und die Zufriedenheit mit dieser Linse war insgesamt sehr hoch [13]. Weiterhin erzielten in einer prospektiven, vergleichenden Fallserie mit Patienten, die beidseitig entweder die ATLisa tri 839MP oder die AcrySof IQ PanOptix erhalten hatten, beide Gruppen einen exzellenten Fern-, Nah- und Intermediärvision [14]. Im Bereich von 50 bis 67 cm erreichten Patienten mit der AcrySof IQ PanOptix zudem einen signifikant besseren Visus, wie ein Vergleich der monofokalen Defokuskurven zeigt (Abbildung 2). So können Arbeiten am Laptop oder Tablet komfortabel und in entspannter Armlänge durchgeführt werden. „Mit der PanOptix geht der Nahvisus quasi nahtlos in den Intermediärvision über und die meisten Patienten erreichen



Dr. Thilo Schimitzek (Kempten)

in ihrem üblichen Gebrauchsarbeitsfeld ein Visusplateau“, hob auch Dr. Thilo Schimitzek (Kempten) hervor. Wie seine Ergebnisse belegen, waren 87 % seiner binokular versorgten PanOptix Patienten (n=109) bereits direkt nach der Operation sehr zufrieden mit ihrem Sehvermögen. Bei unzufriedenen Patienten lag dies in den allermeisten Fällen an einer nicht präzise erreichten Zielfraktion. Durch konsequente Nachbehandlung wurde die Erfolgsrate weiter auf etwa 98 % gesteigert. „Viele Patienten leiden doch erheblich unter ihrer Presbyopie. Mit der AcrySof IQ PanOptix und konsequenter prä- bzw. postoperativer Betreuung können wir unseren Patienten zuverlässig zu Brillenunabhängigkeit und einem ganz enormen Gewinn an Lebensqualität verhelfen“,

so T. Schimitzek abschließend. Auch korneale Implantate bieten für ausgewählte Patienten eine reversible Möglichkeit der Presbyopiekorrektur, wie R. Khoramnia darlegte. So kann emmetropen Patienten, die Monovision akzeptieren, mit der Presbia Flexivue Microlens zu mehr Brillenunabhängigkeit in der Nähe und einer hohen Patientenzufriedenheit verholfen werden. Allerdings müssen Patienten darüber informiert werden, dass sich am behandelten Auge der unkorrigierte Fernvisus etwas verschlechtern kann [15]. Zudem fehlen bislang noch Langzeitdaten hinsichtlich möglicher Narbenbildung in der Hornhaut. „Die Visusergebnisse mit kornealen Implantaten bleiben sicherlich hinter denen mit trifokalen IOL zurück, dafür handelt es sich um eine reversible Lösung“, so das Fazit von R. Khoramnia.

**Präzision ist alles – Neues aus Diagnostik und Bildgebung**



Dr. Peter Hoffmann (Castrop-Rauxel)

„Wir können noch so schön operieren – wenn unsere präoperativen Messungen nicht präzise waren, werden wir kein gutes Ergebnis erzielen“, so treffend brachte Dr. Peter Hoffmann (Castrop-Rauxel) die Bedeutung einer präzisen, präoperativen Diagnostik für den Operationserfolg auf den Punkt. Eine häufig übersehene Fehlerquelle ist ein unzureichender Tränenfilm. Da Keratometer auf dem Tränenfilm messen, liefern sie bei instabilem Tränenfilm zwar dennoch Daten – allerdings unzutreffende. Daher sollte vor der Messung unbedingt auf einen guten Tränenfilm geachtet und notfalls entsprechend behandelt

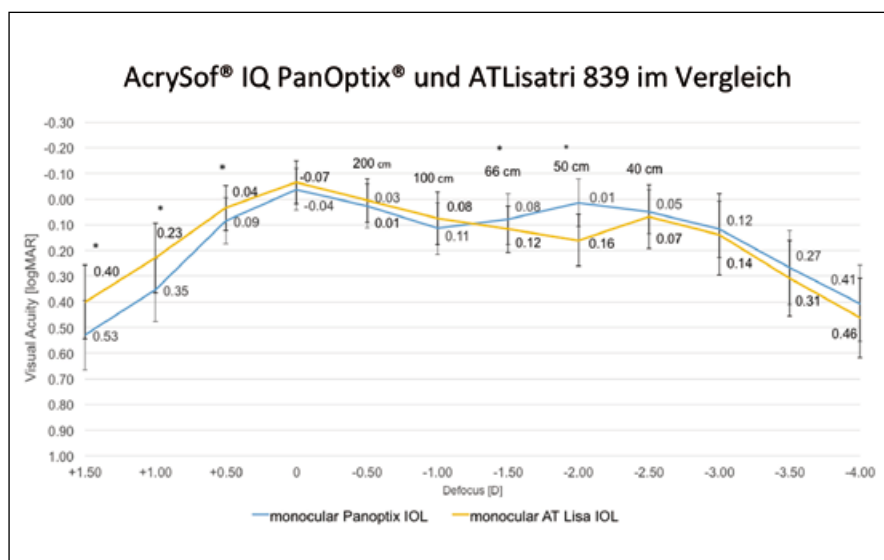


Abbildung 2: Vergleich der monofokalen Defokuskurven von AcrySof® IQ PanOptix® und ATLisa tri 839MP. Patienten mit der PanOptix® erreichten bei 50 und 67 cm einen signifikant besseren Visus.

**Individuelle Hornhautprofile –  
Neues aus der Laserchirurgie**



Dr. Omid Kermani  
(Köln)

Wie LASIK-Patienten nach dem Eingriff schnellstmöglich ein gutes Sehvermögen und vor allem auch eine gute Sehqualität erreichen können, wurde im interaktiven Workshop zu Contoura® Vision von Dr. Omid Kermani vorgestellt. Dabei wurde anhand zahlreicher Fallbeispiele ausführlich diskutiert, worauf bei der Erstellung von Ablationsprofilen insbesondere zu achten ist. Contoura Vision berücksichtigt auch die Topographie-daten und passt so das Behandlungsprofil noch präziser und individuell auf Hornhautirregularitäten an. So können auch Aberrationen höherer Ordnung korrigiert und die Sehqualität signifikant verbessert werden.

Das setzt neue Maßstäbe in der topographiegeführten LASIK für unbehandelte Augen, wie auch die Ergebnisse der FDA-Zulassungsstudie bestätigen: Etwa ein Drittel der Patienten erreichten nach dem Eingriff ohne weitere Korrektur sogar eine bessere Sehschärfe als vor dem Eingriff mit Brille oder Kontaktlinse. Dementsprechend hoch war auch die Patientenzufriedenheit: 98% würden sich wieder für diesen Eingriff entscheiden [20]. Eine ganz neue Möglichkeit der berührungslosen, Flap-freien Laser-refraktiven Hornhautchirurgie wird demnächst von WaveLight® zur Verfügung stehen: Die StreamLight™ Technologie, die Mario Klafke (Erlangen) vorstellte. Damit ist es nach einem entsprechenden Software-Update des WaveLight EX500 Excimer Lasers möglich, in einem einstufigen, berührungslosen Prozess eine

werden. Zudem empfiehlt es sich, auf teilstreckenfähige Biometer zu setzen, wie z.B. den LENSTAR® oder den IOL-Master® 700, mit denen auch Position, Dicke sowie Verkippung der natürlichen Linse messbar sind und die so eine präzisere IOL-Kalkulation ermöglichen. Dies trägt zu einer genaueren Vorhersage der postoperativen, effektiven Linsenposition und damit zu einem präziseren Erreichen der Zielrefraktion bei. Zudem sollten neue Kalkulationsmethoden wie z.B. Ray Tracing, die Olsen-Formel oder die Barrett Universal II Formel angewendet werden, während bei „normalen“ Augen auch mit älteren Formeln gute Ergebnisse erzielt werden [16].

Bei der Kalkulation von torischen IOL sollte zudem unbedingt auch der Astigmatismus der Hornhaurückfläche berücksichtigt werden, da sich dieser mit durchschnittlich 0,3 dpt auf den Gesamtastigmatismus der Hornhaut auswirkt [17], wie PD Dr. Daniel Kook (München) und Marc Driesen (Dortmund) im Rahmen eines interaktiven Workshops erläuterten.



PD Dr. Daniel Kook  
(München)



Marc Driesen  
(Dortmund)

Wird der Einfluss des Rückflächenastigmatismus nicht berücksichtigt, so kann dies postoperativ einen Restastigmatismus zur Folge haben. Dabei muss der Rückflächenastigmatismus nicht unbedingt gemessen werden, um präzisere Ergebnisse zu erzielen: im AcrySof Toric Kalkulator ([www.myalcon-toriccalc.com](http://www.myalcon-toriccalc.com)) ist der Barrett Algorithmus integriert, der eine durchschnittliche Rückflächenkorrektur berücksichtigt. So können die

torischen AcrySof Modelle auch ohne exakte Messung der Hornhaurückfläche noch präziser kalkuliert und der verbleibende Astigmatismus minimiert werden [18]. Anhand zahlreicher Fallbeispiele wurde detailliert und mit hohem Praxisbezug besprochen, was bei der Anwendung des AcrySof Toric Kalkulators und der Implantation torischer IOL zu beachten und was bei Fehlpositionierungen zu tun ist.



PD Dr.  
Wolfgang Mayer  
(München)

„Außerdem helfen uns – neben optimierter Biometrie, präziser Kalkulation und modernen IOL – auch digitale Assistenzsysteme, unsere Ergebnisse signifikant zu verbessern“, hob PD Dr. Wolfgang Mayer (München) hervor und stellte eigene Daten und Erfahrungen vor [19]. In einer prospektiven Fallstudie wurden 57 Augen mit einer torischen IOL versorgt, wobei in etwa der Hälfte der Fälle ein digitales Assistenzsystem angewendet wurde, d. h. präoperative wie auch kalkulierte Daten zur OP-Planung wurden direkt in das Operationsmikroskop eingespielt. So kann sich der Operateur bei der Ausrichtung der torischen IOL direkt an den digital im Mikroskop angezeigten Markierungen orientieren. Das spart Zeit und liefert exaktere Ergebnisse: Sofern ein digitales Assistenzsystem eingesetzt wurde, wurden die Ausrichtung an der intendierten Achse sowie die angestrebte Astigmatismuskorrektur präziser erreicht und sowohl die Positionierung der IOL als auch die gesamte OP gingen schneller vonstatten [19].



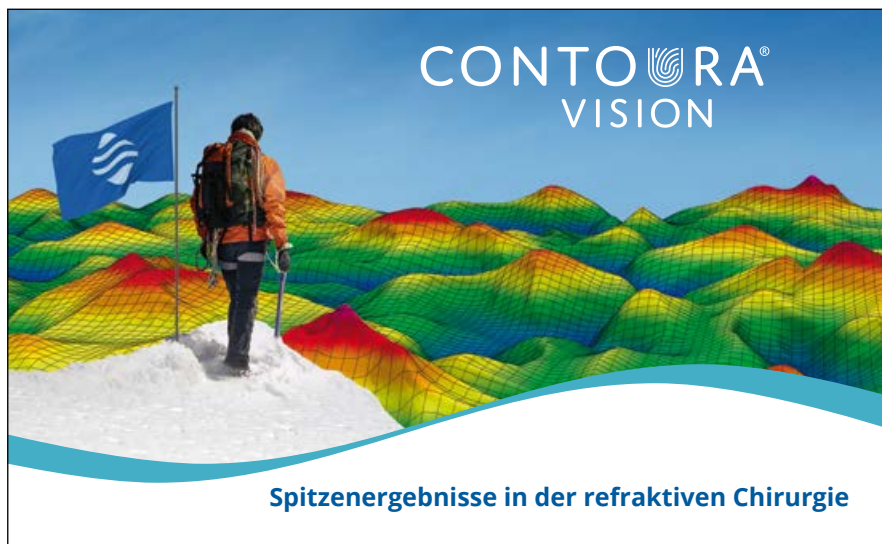

Abbildung 3: WaveLight® Contoura® Vision

transepitheliale photorefraktive Keratektomie (TransPRK) durchzuführen. Im Gegensatz zur klassischen PRK, bei der das Epithel mittels Alkoholbehandlung abgetragen wird, wird bei der TransPRK das Epithel berührungsfrei und präzise mit dem Laser abgetragen, direkt im Anschluss erfolgt die PRK. Die CE-Zertifizierung für StreamLight liegt seit März 2018 vor, erste klinische Erfahrungen mit dieser neuen Technologie werden mit Spannung erwartet.

Um böse Überraschungen wie eine Keratokonuserkrankung zu vermeiden, ist es vor laserchirurgischen Eingriffen an der Hornhaut ganz wichtig, ektatische Hornhautveränderungen möglichst sicher zu diagnostizieren. Eine sensible Möglichkeit zur Erkennung des Ektasie-Risikos präsentierte Dr. Riccardo Vinciguerra (Mailand) mit dem Corvis® ST Biomedical Index (CBI). Wie seine eigenen Daten mit 329 Augen zeigen, ermöglicht es der CBI, mit hoher Sensitivität und Spezifität zwischen gesunden Augen und solchen mit einem Keratokonus zu unterscheiden [21]. Wird der CBI darüber hinaus noch in Kombination mit tomografischen Belin Ambrosio Daten analysiert, so liefert dieser kombinierte tomografische und biomechanische

Index (TBI) eine höhere Genauigkeit hinsichtlich der Ektasie-Erkennung als andere Methoden und ermöglicht auch die Erfassung subklinischer ektatischer Hornhautveränderungen [22].

### Aktuelle Therapiemöglichkeiten bei Trockenem Auge und Glaukom



PD Dr.  
Christina Jacobi  
(Hamburg)

Sowohl vor als auch nach ophthalmochirurgischen Eingriffen sollte unbedingt auch überprüft werden, ob der Patient an einem Trockenem Auge leidet. „Denn das Trockene Auge ist auf dem Weg zur Volkskrankheit: Hinweisen zufolge leiden etwa 60–70% der Bevölkerung unter einem Trockenem Auge, das die Lebensqualität meist erheblich einschränkt. Zunehmendes Alter sowie refraktive Chirurgie steigern das Risiko [22]“, betonte PD Dr. Christina Jacobi (Hamburg). Die Behandlungsstrategie sollte auf den Schweregrad sowie Ur-

sachen (hyposekretorisch oder hyper-evaporativ oder beides) des Trockenem Auges abgestimmt werden, wobei die hyperevaporative Form mit gestörter Lipidphase mit bis zu 80% die häufigere Form ist [24]. Als Basistherapie zur Linderung der Symptomatik werden künstliche Tränen eingesetzt, wobei HP-Guar haltige Tränenersatzmittel zur Stabilisierung der Muzinphase des Tränenfilms beitragen. Die nächste Stufe zur Therapie der wässrigen Phase stellen topisch gegebenes Cyclosporin A sowie Steroide dar. In schweren Fällen kann auch der Einsatz autologer Seren sowie Biologika zur Immunmodulation angezeigt sein. Bei moderaten bis schweren Fällen von Meibomdrüsendysfunktion kann die systemische Gabe von Tetrazyklinen oder Azythromycin (1%) erfolgsversprechend sein. Auch Wärmebrillen und Lidkantenmassage sowie eine Sondierung der Meibomdrüsen haben sich als effektiv erwiesen [24].

Darüber hinaus sollte auch bedacht werden, dass etwa ein Fünftel aller Kataraktpatienten gleichzeitig auch an einem Glaukom leiden [25]. Diesbezüglich bieten ab-interno implantierbare, mikroinvasive glaukomchirurgische Implantate (MIGS) wie der CyPass® Micro-Stent bei mildem bis moderatem Glaukom eine risikoarme Möglichkeit zur effektiven Drucksenkung und Medikamentenreduktion [26, 27].



Dr. Karsten Klabe  
(Düsseldorf)

„MIGS-Verfahren sind ideal für die ambulante Praxis, denn sie bieten ein hohes Potenzial bei geringem Risiko. Der CyPass Micro-Stent zeichnet sich durch eine flache Lernkurve aus, stellt das am

besten untersuchte MIGS-Verfahren mit den meisten prospektiven, klinischen Daten dar“, erläuterte Dr. Karsten Klabe (Düsselsdorf) im Rahmen eines interaktiven Workshops. Da der CyPass den uveoskleralen Abflussweg adressiert, kann mit ihm auch selbst bei nicht intaktem Trabekelwerk eine effektive Drucksenkung erreicht werden [26]. Die Langzeitergebnisse sind überzeugend: Zwei Jahre postoperativ erreichten 65 % der Augen mit dem CyPass Micro-Stent einen Augeninnendruck zwischen 6 und 18 mmHg und gleichzeitig mussten 85 % keine Antiglukomatosa verwenden [26]. „Und gerade die Tatsache, nicht mehr täglich tropfen zu müssen, macht doch viele unserer Glaukompatienten sehr glücklich“, hob K. Klabe hervor. „Meiner Meinung nach bieten uns die MIGS Verfahren wie z.B. der CyPass aufgrund der minimalinvasiven Vorgehensweise die Möglichkeit, Patienten nun schon deutlich früher chirurgisch zu versorgen als bislang. Das überwindet mangelnde Adhärenz und steigert die Lebensqualität unserer Patienten.“

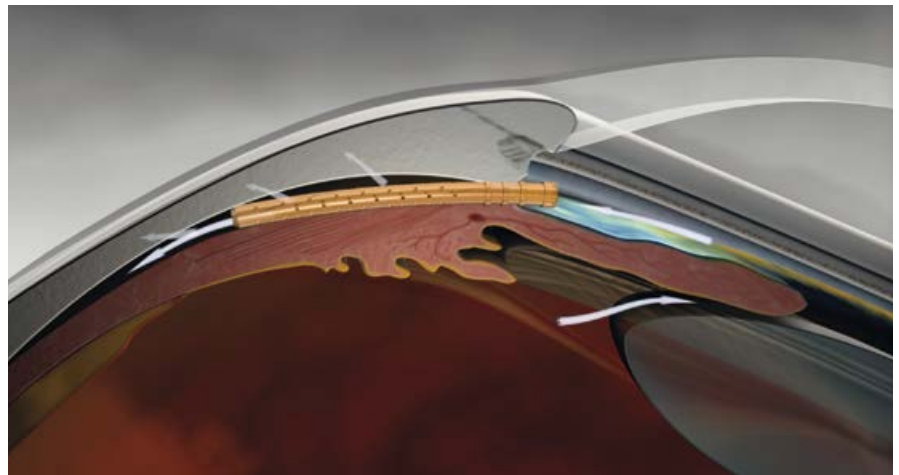


Abbildung 4: Postoperative Position des CyPass® Micro-Stent im supraziliären Raum. Dort erzeugt er aufgrund seiner Fensterungen ein zeltartiges Sickerkissen und kann selbst bei nicht intaktem Trabekelwerk effektive Drucksenkungen erzielen [26].

### Fazit

Spektrum Ophthalmochirurgie – der Name ist Programm: Auch in diesem Jahr wurden wieder eine große Bandbreite ophthalmochirurgischer Themen adressiert und interessante Einblicke in aktuelle Forschungsergebnisse sowie spannende Ausblicke in zukünftige Entwicklungen der gesamten Ophthalmochirurgie geboten. Wie schon in den

Jahren zuvor, war auch das diesjährige Symposium wieder geprägt von regen Diskussionen und einer großen Bereitschaft zum Austausch klinischer Erfahrungen – eine rundum gelungene, hochwertige Fortbildung in der Augenheilkunde. Und selbstverständlich steht auch bereits ein Termin für das nächste Spektrum Ophthalmochirurgie fest: vom 22. bis 23. Februar 2019 in Hamburg

### Literatur

1. *Clareon AutoMe Gebrauchsinformation* 40-500-311-001, 2017-08 Rev. 001
2. *Clareon IOL: A New Monofocal Platform. The Ophthalmologist.* [https://theophthalmologist.com/fileadmin/top/issues/1217/images/1217-900\\_Alcon\\_SS-new.pdf](https://theophthalmologist.com/fileadmin/top/issues/1217/images/1217-900_Alcon_SS-new.pdf)
3. *Ong M (2017) Internal Technical Report TDOC-0053487, 28-Feb-2017*
4. *Das K (2017) Internal Technical Report TDOC-0053578, 09-Mar-2017*
5. *Dick HB, Auffarth GU (2018) Ophthalmochirurgie* 30: 13–17
6. *Rimmer T et al (2010) Eye (Lond)* 24: 199–200
7. *Werner L et al (2016) IOVS* 57: 3239–3247
8. *Werner L (2007) J Cataract Refract Surg* 33: 713–726
9. *Tandogan T (2015) BMC Ophthalmology* 15: 170
10. *Giers BC et al (2017) BMC Ophthalmol* 17: 150
11. *Klaproth OK et al (2011) Klin Monatsbl Augenheilkd* 228: 666–675
12. *Shah S et al (2015) J Refract Surg* 31: 658–664
13. *Köhnen T et al (2017) Am J Ophthalmol* 184: 52–62
14. *Böhm M et al (2017) Comparative analysis of visual performance after bilateral implantation of two novel diffractive trifocal intraocular lenses following lens removal. ESCRS 2017*
15. *Limnopoulos AN et al (2013) J Refract Surg* 29: 12–18
16. *Cooke DL, Cooke TL (2016) J Cataract Refract Surg* 42: 358–362
17. *Ueno Y et al (2015) Ophthalmology* 122: 1072–1078
18. *Ferreira TB et al (2017) J Cat Refract Surg* 43: 340–347
19. *Mayer WJ et al (2017) J Cataract Refract Surg* 43: 1281–1286
20. *FDA Clinical Trials. Allegretto Wave Eye-Q Addendum Procedure Manual T-CAT Topography-Guided Treatments.* [http://www.accessdata.fda.gov/cdrh\\_docs/pdf2/P020050S012d.pdf](http://www.accessdata.fda.gov/cdrh_docs/pdf2/P020050S012d.pdf)
21. *Vinciguerra R et al (2016) J Refract Surg* 32: 803–810
22. *Ambrósio R Jr et al (2017) J Refract Surg* 33: 434–443
23. *BVA und DOG. Leitlinie Nr. 11 „Trockenes Auge“ (Sicca-Syndrom) und Blepharitis. Stand 2015*
24. *Messmer EM (2015) Dtsch Arztebl Int* 112: 71–82
25. *Tseng VL et al (2012) JAMA* 308: 493–501
26. *Vold S et al (2016) Ophthalmology* 123: 2103–2112
27. *García-Feijoo J et al (2015) Am J Ophthalmol* 159: 1075–1081